

ГАЛЛЯМОВА АЙГУЛЬ ИЛЬДУСОВНА

**ЕДИНЫЙ ЭНДОВИДЕОХИРУРГИЧЕСКИЙ ДОСТУП
В ДИАГНОСТИКЕ И ЛЕЧЕНИИ ЗАБОЛЕВАНИЙ
РЕПРОДУКТИВНОЙ СИСТЕМЫ У ДЕТЕЙ**

14.01.19 – детская хирургия

АВТОРЕФЕРАТ

**диссертации на соискание ученой степени
кандидата медицинских наук**

Уфа

2017

Работа выполнена в Федеральном государственном бюджетном образовательном учреждении высшего образования «Казанский государственный медицинский университет» Министерства здравоохранения Российской Федерации

Научный руководитель:

доктор медицинских наук, профессор **Акрамов Наиль Рамилович**

Официальные оппоненты:

Морозов Дмитрий Анатольевич – доктор медицинских наук, профессор, Федеральное государственное бюджетное образовательное учреждение высшего образования «Первый Московский государственный медицинский университет имени И.М. Сеченова» Министерства здравоохранения Российской Федерации, заведующий кафедрой детской хирургии и урологии-андрологии

Каганцов Илья Маркович – доктор медицинских наук, Федеральное государственное бюджетное образовательное учреждение высшего образования «Сыктывкарский государственный университет им. Питирима Сорокина», профессор кафедры хирургических болезней

Ведущая организация:

Федеральное государственное бюджетное образовательное учреждение высшего образования «Ростовский государственный медицинский университет» Министерства здравоохранения Российской Федерации

Защита состоится «__» _____ 2017 года в __ часов на заседании диссертационного совета Д 208.006.02 при Федеральном государственном бюджетном образовательном учреждении высшего образования «Башкирский государственный медицинский университет» Министерства здравоохранения Российской Федерации. Адрес: 450008, г. Уфа, ул. Ленина, 3.

С диссертацией можно ознакомиться в библиотеке и на сайте (<http://www.bashgmu.ru./dissertatsii>) Федерального государственного бюджетного образовательного учреждения высшего образования «Башкирский государственный медицинский университет» Министерства здравоохранения Российской Федерации по адресу: 450008, г. Уфа, ул. Ленина, 3.

Автореферат разослан «__» _____ 2017 г.

Ученый секретарь
диссертационного совета

Сергей Владимирович Федоров

ОБЩАЯ ХАРАКТЕРИСТИКА РАБОТЫ

Актуальность темы исследования

Медицинские аспекты воспроизводства населения за последние десятилетия во всем мире приобрели государственное значение, что отражено в Концепции демографической политики Российской Федерации на период до 2025 года, утвержденной Указом Президента Российской Федерации от 09.10.2007. Известно, что более 15% супружеских пар инфертильны, причем мужской фактор в бездетном браке имеет тенденцию к росту и составляет, по данным отечественных и зарубежных авторов, от 40 до 60% (Божедомов В.А. и др., 2001; Охоботов Д.А., 2008; Мирский В.Е., Рищук С.В., 2012; Mori M.A., 2008). Истоки мужского бесплодия обычно закладываются в детском и подростковом возрасте. Одной из причин, приводящих к изменениям репродуктивной функции у мужчин, являются различные заболевания репродуктивной системы у детей: паховая грыжа, водянка оболочек яичка и семенного канатика, варикоцеле, крипторхизм. В частности, распространенность крипторхизма составляет 1-9% у доношенных и 15-30% у недоношенных мальчиков (Ерохин А.П., Воложин С.И., 1995; Tasian G.E., Copp H.L., 2011; Agarwal P., 2016). Патология вагинального отростка брюшины (паховые грыжи и гидроцеле) диагностируются у 2-10% детей, что составляет до 70% всех заболеваний паховой области в детском возрасте (Яцык С.П., Каневская Т.А., 2009; Байбаков В.М., 2013). Варикоцеле является одной из причин мужского бесплодия с частотой 9-50%, что обосновывает важность раннего лечения с целью предотвращения нарушения функции яичка (Шиошвили Т.И., Шиошвили А.Ш., 2003; Thomas J.C., Elder J.S., 2002; Lacerda J.I., 2011). Нарушения формирования пола, несмотря на редкую встречаемость (Дедов, И.И., Семичева, Т.В., 2002), таят в себе угрозу риска озлокачествления гонад (Rajpert-DeMeyts E., Høie-Hansen S.E., 2007; Chemes H.E., Venara M., 2015). Кроме этого, хирургические вмешательства, связанные с удалением дисгенезированных гонад, сопряжены с травматичностью и плохим косметическим результатом.

При увеличении количества операций на органах репродуктивной системы и прилежащих анатомических областей растет и число неудовлетворительных результатов, что, соответственно, приводит к нарушению фертильности (Окулов А.Б., Негмаджанов Б.Б., 2000; Окулов А.Б. и др., 2005). К примеру, атрофия яичка отмечается у 0,1-0,5% пациентов, прооперированных по поводу варикоцеле; у 1-4% пациентов диагностируются рецидивы после операций по поводу паховых грыж и гидроцеле, в младшей возрастной группе отмечаются такие осложнения, как высокое стояние яичка на стороне операции и ятрогенный крипторхизм (до 9%) (Каневская Т.А., Яцык С.П.,

2009). Поэтому актуальным остается вопрос поиска новых методов хирургического лечения заболеваний репродуктивной системы в детском возрасте.

В настоящее время концепция минимальной инвазивности и эндовидеохирургии активно распространяется в хирургическом сообществе (Podolsky E.R., 2010), благодаря снижению агрессивности хирургической тактики, уменьшению травматичности тканей, более быстрой реабилитации пациентов, сокращению пребывания пациента в стационаре и хорошему косметическому результату. Однако, использование эндохирургических методик в детской урологии-андрологии еще недостаточно развито.

В связи с этим, вопрос об использовании лапароскопических технологий при заболеваниях репродуктивной системы с целью снижения их травматичности остается актуальным.

Цель исследования

Улучшить результаты лечения детей с заболеваниями органов репродуктивной системы путем внедрения хирургических операций с использованием единого эндовидеохирургического доступа.

Задачи

1. Изучить тестикулярную гемодинамику в послеоперационном периоде при различных хирургических способах лечения у мальчиков с необлитерированным вагинальным отростком брюшины и предложить оптимальный метод хирургической коррекции данной патологии.

2. Выявить анатомо-функциональные закономерности вагинального отростка брюшины на основе лапароскопической диагностики состояния внутреннего пахового кольца у мальчиков с гидроцеле и паховыми грыжами.

3. Разработать и внедрить в клиническую практику новые способы хирургической коррекции по методикам единого эндовидеохирургического доступа у мальчиков с синдромом непальпируемого яичка и предложить алгоритм их применения.

4. Провести комплексную оценку клинической эффективности лапароскопических и открытых способов варикоцелэктомии в лечении мальчиков с синдромом варикоцеле.

5. Определить оптимальный возраст хирургического лечения в виде гонадэктомии у детей с нарушениями формирования пола 46 XY.

Научная новизна

Обосновано использование метода одностроакарной лапароскопически ассистированной экстраперитонеальной игниопунктурной перевязки вагинального

отростка брюшины при гидроцеле и паховых грыжах, позволяющее снизить вероятность ишемии гонады на 30,01% ($f_i=0,3541$; $p \leq 0,05$).

Впервые у мальчиков с кистами семенного канатика при проведении лапароскопии выявлен необлитерированный вагинальный отросток брюшины.

Доказано, что у мальчиков с необлитерированным вагинальным отростком брюшины существует прямая зависимость между диаметром внутреннего пахового кольца и вероятностью наличия двухсторонней патологии (коэффициент аппроксимации $R^2=0,795$).

Впервые представлены морфологические данные, демонстрирующие вероятность озлокачествления гонад у детей с нарушением формирования пола 46XY после окончания периода пубертата (старше 15 лет).

Теоретическая и практическая значимость работы

Метод одностроакарной лапароскопически ассистированной экстраперитонеальной игниопунктурной перевязки вагинального отростка брюшины при гидроцеле и паховых грыжах, способы одностроакарной орхопексии при абдоминальных формах крипторхизма, двухстроакарной варикоцелэктомии при синдроме варикоцеле у мальчиков и гонадэктомии по методике единого лапароскопического доступа у детей при нарушениях формирования пола сокращает пребывание пациента в стационаре и позволяет ускорить реабилитационный период, а также обеспечивает хороший косметический результат.

Использование лапароскопии у пациентов с гидроцеле и паховыми грыжами позволяет провести осмотр обоих внутренних паховых колец с одновременной их перевязкой при обнаружении двухстороннего дефекта.

Предложенный усовершенствованный алгоритм диагностики и лечения мальчиков с синдромом непальпируемого яичка, включающий диагностическую лапароскопию, позволяет избежать лечебно-тактических ошибок и улучшает результаты хирургического лечения.

Хирургическую коррекцию у детей с нарушением формирования пола 46XY целесообразно выполнять до окончания периода пубертата (до 15 лет) ввиду риска озлокачествления гонад, расположенных в брюшной полости.

Методология и методы исследования

Проведено открытое одноцентровое простое случай-контролируемое проспективное клиническое исследование, в которое вошли 952 пациента с заболеваниями органов репродуктивной системы (патологией вагинального отростка (врожденные паховые грыжи, гидроцеле), синдромом непальпируемых яичек, синдромом варикоцеле, нарушением формирования пола). Пациенты разделены на

группы в зависимости от способа выполненной хирургической коррекции. Проведен анализ результатов хирургического лечения с использованием клинических, современных инструментальных методов обследования. Полученные результаты систематизированы и статистически обработаны. На основании полученных данных сформулированы выводы и практические рекомендации.

Положения выносимые на защиту

1. При лапароскопии у пациентов с патологией вагинального отростка брюшины (паховые грыжи, сообщающиеся гидроцеле, кисты семенного канатика) обязательно проведение осмотра обоих внутренних паховых колец с измерением их диаметра и перевязкой необлитерированного вагинального отростка брюшины при его выявлении.

2. Диагностическая лапароскопия при синдроме непальпируемого яичка является необходимой для определения тактики дальнейшей хирургической коррекции.

3. Двухтроакарная методика лечения синдрома варикоцеле предпочтительнее «открытых», классических и единого лапароскопических доступов вследствие хорошего косметического результата и удобства в маневрировании эндоскопическими инструментами.

4. Способ гонадэктомии по методике единого лапароскопического доступа при лечении детей с нарушением формирования пола является методом выбора вследствие малотравматичности с необходимостью его проведения до окончания периода пубертата (до 15 лет).

Апробация результатов

Основные положения работы доложены на: II съезде детских урологов-андрологов (Москва, 2011); III съезде детских урологов-андрологов (Москва, 2013); 88-ой Всероссийской научно-практической конференции студентов и молодых ученых (Казань, 2014); IV съезде детских урологов-андрологов (Москва, 2015); IV Всероссийской школе по детской урологии-андрологии (Москва, 2015); 89-ой Всероссийской научно-практической конференции студентов и молодых ученых (Казань, 2015); XVIII Съезде Российского общества эндоскопических хирургов (Москва, 2015); XII Региональной научно-практической конференции «Педиатрия и детская хирургия в Приволжском федеральном округе» (Казань, 2015); V Всероссийской школе по детской урологии-андрологии (Москва, 2016); 90-ой Всероссийской научно-практической конференции студентов и молодых ученых (Казань, 2016); XIII Региональной научно-практической конференции «Педиатрия и детская хирургия в Приволжском федеральном округе» (Казань, 2016).

Публикации по теме диссертации

По теме диссертации опубликовано 23 работы, из них 5 публикаций в рецензируемых научных журналах, в которых должны быть опубликованы основные научные результаты диссертаций на соискание ученой степени кандидата наук.

Внедрение результатов исследования

Разработанный способ одностроакарной лапароскопически ассистированной экстраперитонеальной игниопунктурной перевязки вагинального отростка брюшины, лапароскопической варикоцелэктомии, лапароскопической одностроакарной орхопексии, гонадэктомии по методике единого лапароскопического доступа внедрен и применяется в работе отделений хирургии, урологии, хирургии для детей раннего возраста ГАУЗ «Детской республиканской клинической больницы Минздрава Республики Татарстан», хирургическом отделении №2 «Детской городской больницы с перинатальным центром» г. Нижнекамска, что подтверждено актами о внедрении. Проект «Единый эндовидеохирургический доступ в детской урологии-андрологии» признан победителем конкурса "Лучшие товары и услуги РТ" в 2016 году. Основные положения работы включены в учебные программы для студентов педиатрического и лечебного факультетов, интернов, клинических ординаторов и врачей, проходящих обучение на кафедре детской хирургии ФГБОУ ВО КГМУ (заведующий – д.м.н., профессор Миролюбов Л.М.).

Связь задач исследования с планами научно-исследовательской работы ФГБОУ ВО «Казанский государственный медицинский университет» Минздрава России

Диссертационная работа выполнена в соответствии с тематическим планом научно-исследовательской работы ФГБОУ ВО «Казанский государственный медицинский университет» Минздрава России (государственная регистрация № 01.2.01374147).

Личный вклад автора

Содержащиеся в работе данные получены при личном участии автора на всех этапах работы: анализ литературы, анализ архивного материала, составление плана, постановка задач, выбор методов, оформление публикаций. Хирургические операции и статистическая обработка результатов полностью выполнены автором.

Объем и структура диссертации

Диссертация изложена на 142 страницах машинописного текста, состоит из введения, трех глав, обсуждения, выводов, практических рекомендаций. Текст диссертации иллюстрирован 31 таблицей и 48 рисунками. Список литературы включает 44 отечественные и 224 иностранные публикации.

МАТЕРИАЛЫ, ОБЪЕМ И МЕТОДЫ ИССЛЕДОВАНИЯ

Клинико-anamnestическая характеристика больных

Для проведения анализа оказания хирургической помощи детям с патологией вагинального отростка брюшины (ПНВОБ) (врожденные паховые грыжи, гидроцеле), синдромом непальпируемых яичек (СНЯ), синдромом варикоцеле, нарушениями формирования пола (НФП) нами проанализированы случаи обращения и хирургического лечения 952 пациентов в возрасте от 0 до 17 лет, которые были разделены на две группы: группа сравнения, включающая в себя детей, прооперированных с использованием «открытых» способов хирургической коррекции в период с 2009 г по 2012 г, и исследуемая группа, в состав которой вошли пациенты, прооперированные с использованием предложенных нами лапароскопических способов хирургической коррекции в период с 2009 г по 2016 г.

Критерий отбора пациентов: наличие у пациента заболевания репродуктивной системы (ПНВОБ (врожденные паховые грыжи, гидроцеле), СНЯ, синдрома варикоцеле, НФП (синдром нечувствительности к андрогенам, овотестикулярная дисгенезия гонад, синдром Шерешевского-Тернера)), требующего хирургического лечения. Критерий исключения: пациенты с общепринятыми противопоказаниями к проведению хирургических операций. Исследовались: возрастной состав пациентов, анамнез заболевания, результаты ультразвуковых методов исследования, способы хирургического лечения детей с ПНВОБ (врожденные паховые грыжи, гидроцеле), СНЯ, синдромом варикоцеле, НФП, психоэмоциональное состояние пациентов и их родителей в форме анкетирования. Дизайн исследования: открытое одноцентровое простое случай-контролируемое проспективное клиническое исследование.

Всем пациентам, вошедшим в исследование, проводились общепринятые клинико-лабораторные исследования (общий анализ крови, иммуноферментный анализ на ВИЧ, HBsAg, гепатит С, RW и общий анализ мочи) и консультации специалистов (педиатр, оториноларинголог, при необходимости другие специалисты) перед проведением плановой операции. Дети с СНЯ и НФП были консультированы эндокринологом. Во всех случаях двухстороннего крипторхизма и НФП проведено кариотипирование с последующей консультацией генетика. В группе сравнения хирургическое лечение было стандартным: детям с ПНВОБ – классическая герниопластика по Краснобаеву, Дюамелю и перевязка вагинального отростка брюшины по Росса, детям с СНЯ – ревизия пахового канала с последующей орхопексией по Шумахеру или орхэктомией (в зависимости от наличия/отсутствия яичка), мальчикам с синдромом варикоцеле – надпаховая перевязка ЛЯВ по типу «high

ligation», которые объединены под общим названием «открытые» операции. В исследуемой группе в качестве хирургического лечения выполнялись лапароскопические методики.

Инструментальные методы исследований

При проведении исследования использовались данные высокоинформативных, ультразвуковых методов исследования с применением современной аппаратуры (аппараты ультразвуковых исследований фирм Toshiba Aplio Mx Ull p 790 A (Japan), Toshiba Xario 200 (Japan)). Ультразвуковые исследования (УЗИ) выполнялись в режиме двухмерной эхографии и доплерографии (УЗДГ). УЗИ и УЗДГ гонад проводилось в предоперационном и в послеоперационном периоде (через 2 месяца после операции). Исследование в полном объеме было проведено 108 пациентам.

Лечение детей с заболеваниями репродуктивной системы

Всем пациентам, вошедшим в исследование было проведено хирургическое лечение. Отказавшихся от лечения пациентов не было. Методы хирургических операций детей с ПНВОБ представлены в таблице 1.

Таблица 1 - Характер проведенного лечения у пациентов с ПНВОБ (n=410)

Метод операции	Исследуемая группа	Группа сравнения	ВСЕГО
Грыжесечение по Краснобаеву	0	52	52
Грыжесечение по Дюамелю	0	84	84
Операция Росса	0	92	92
Однотроакарная лапароскопически ассистированная экстраперитонеальная игниопунктурная перевязка необлитерированного вагинального отростка брюшины	182	0	182
ВСЕГО	182	228	410

Методы хирургических операций детей с СНЯ представлены в таблице 2.

Таблица 2 - Характер проведенного лечения у пациентов с СНЯ (n=141)

Метод операции	Исследуемая группа	Группа сравнения	ВСЕГО
Ревизия пахового канала	0	4	4
Орхэктомия	0	39	39
Орхопексия по Шумахеру	0	56	56
Диагностическая лапароскопия по методике ЕЛД	6	0	6
Однотроакарная диагностическая лапароскопия	4	0	4

Продолжение таблицы 2

Метод операции	Исследуемая группа	Группа сравнения	ВСЕГО
Лапароскопическая орхэктомия по методике ЕЛД	6	0	6
Однотроакарная лапароскопическая орхэктомия	3	0	3
Двухэтапная лапароскопическая однотроакарная орхопексия	10	0	10
Одноэтапная лапароскопическая орхопексия по методике ЕЛД	6	0	6
Одноэтапная однотроакарная лапароскопическая орхопексия	7	0	7
ВСЕГО	42	99	141

Методы хирургических операций детей с синдромом варикоцеле представлены в таблице 3.

Таблица 3 - Характер проведенного лечения у пациентов с синдромом варикоцеле (n=393)

Метод операции	Исследуемая группа	Группа сравнения	ВСЕГО
Надпаховая перевязка левой яичковой вены (типа «high ligation»)	0	362	362
Варикоцелэктомия по методике ЕЛД	17	0	17
Двухтроакарная лапароскопическая варикоцелэктомия	14	0	14
ВСЕГО	31	362	393

Статистический анализ

Результаты исследования обрабатывались методами вариационной статистики на персональном компьютере в операционной системе Windows 7 Professional с использованием офисной программы Microsoft Office 2013. Достоверность различий между средними величинами оценивались по критерию Стьюдента (t), между относительными величинами – по коэффициенту корреляции Пирсона (r). Построение таблиц и рисунков проводилось с использованием программ Microsoft Office 2013. Для анализа силы и характера связи количественных показателей применялся корреляционно-регрессивный анализ, вычислялись коэффициенты корреляции Фишера, Спирмана, критерий χ^2 с их последующей оценкой по таблицам математической статистики и таблицам сопряженности на оригинальной программе Вахитова Ш.М. «Анализ связей в социально-гигиенических исследованиях с использованием таблиц сопряженности» (Казань, 1999). Проводился анализ явлений (анализ тренда или устойчивости тенденций).

РЕЗУЛЬТАТЫ СОБСТВЕННЫХ ИССЛЕДОВАНИЙ

Лечение детей с патологией вагинального отростка брюшины

В условиях ГАУЗ ДРКБ МЗ РТ с 2011 года начато выполнение хирургической операции односторонней лапароскопически ассистированной экстраперитонеальной игниопунктурной перевязки вагинального отростка брюшины (ОЛАЭИПВОБ) при ПНВОБ у детей, с использованием которой пролечено 182 мальчика (117 мальчиков с паховыми грыжами и 65 мальчиков с гидроцеле). При этом из 65 мальчиков с гидроцеле у 11 (16,92%) перед операцией был выставлен диагноз: киста семенного канатика. Показание для выполнения операции – определение врожденной паховой грыжи или гидроцеле при объективном клиническом осмотре.

Результаты лечения детей с патологией вагинального отростка брюшины

При выполнении операций детям с ПНВОБ «открытым» паховым доступом кровопотеря составила 1-10 мл. Продолжительность пребывания пациента в стационаре составила 3-7 койко-дней (средняя продолжительность пребывания пациента в стационаре – $4,48 \pm 0,92$ койко-дней). Из 228 пациентов, оперированных «открытым» паховым доступом, у 5 мальчиков (2,19%) было диагностировано осложнение в виде ятрогенного крипторхизма и у 2 (0,88%) – послеоперационное гидроцеле. Из 228 мальчиков 35 пациентам (15,35%), прооперированных «открытым» паховым доступом по поводу односторонней ПНВОБ, через 6 мес-3 года потребовалось повторное хирургическое лечение по поводу ПНВОБ с противоположной стороны. При выполнении операций методом ОЛАЭИПВОБ кровопотеря во всех случаях составила менее 1 мл. Детям не требовалось назначения обезболивающих лекарственных препаратов. Продолжительность пребывания пациента в стационаре составила 1-3 койко-дня (средняя продолжительность пребывания пациента в стационаре – $1,85 \pm 0,56$ койко-дня). Осложнений в раннем послеоперационном периоде и на сроках до 12 месяцев после операции у оперированных детей не наблюдали.

Продолжительность операции как при одностороннем процессе, так при двухстороннем процессе при классических «открытых» паховых доступах была значительно больше ($14,87 \pm 0,32$ минут и $27,95 \pm 0,76$ минут, соответственно) ($p < 0,05$), нежели при односторонних лапароскопических операциях ($11,81 \pm 0,37$ и $17,10 \pm 0,62$ минут, соответственно) ($p < 0,05$).

Для оценки косметического результата операции через 2 месяца после нее было проведено анкетирование хирургов и 207 родителей в группе сравнения и в исследуемой группе (таблица 4).

Таблица 4 - Оценка косметического результата хирургического лечения детей с ПВОБ хирургом и родителями (n=204)

Косметический результат	Хирург		Родители	
	Группа сравнения (n=111)	Исследуемая группа (n=93)	Группа сравнения (n=111)	Исследуемая группа (n=93)
Хороший	106 (95,50%)	93 (100%)	98 (88,29%)	93 (100%)
Удовлетворительный	5 (4,50%)	0 (0%)	13 (11,71%)	0 (0%)
Неудовлетворительный	0 (0%)	0 (0%)	0 (0%)	0 (0%)

По результатам таблицы 4, косметические результаты ОЛАЭИПВОБ лучше «открытых» операций ($\chi^2=4,23$; $p<0,05$).

Для качественной и количественной оценки и кровотока в яичке в до- и послеоперационном периоде у 38 мальчиков выполнялось УЗДГ тестикулярных сосудов (таблица 5).

Таблица 5 - Результаты УЗДГ тестикулярного бассейна через 2 месяца после операции (N=38)

№	Период	До операции			После операции		
		IR↓ [*]	IRN [†]	IR↑ [‡]	IR↓	IRN	IR↑
1	Группа сравнения	4	15	3	8	10	4
2	Исследуемая группа	3	11	2	1	14	1
3	Анализ связей	$f_{1-2}=0,0130$ $p \geq 0,05$		$f_{1-2}=0,0480$ $p \geq 0,05$	$f_{1-2}=0,3541$ $p \leq 0,05$		$f_{1-2}=0,8248$ $p \geq 0,05$

По данным из таблицы 5, выявлено статистически достоверное ухудшение кровотока в яичке у пациентов после классических «открытых» операций на вагинальном отростке брюшины ($f_{1-2}=0,3541$; $p \leq 0,05$). Данный факт свидетельствует о вероятном повреждении тестикулярных сосудов во время операции.

Из 65 мальчиков с гидроцеле у 11 (16,92%) перед операцией был выставлен диагноз: киста семенного канатика. При проведении лапароскопии у этих пациентов был диагностирован необлитерированный вагинальный отросток брюшины, который был перевязан по предложенному нами методу с последующей пункцией кистозной полости. В послеоперационном периоде осложнений и рецидивов не отмечалось.

Начиная с 2014 года, при проведении лапароскопии 104 пациентам с ПВОБ проводилось измерение размера необлитерированного вагинального отростка брюшины (рисунок 1). По его результатам, можно констатировать, что при увеличении диаметра необлитерированного вагинального отростка брюшины возрастает вероятность

* IR↓ – снижение индекса резистентности сосудов яичка

† IRN – индекса резистентности сосудов яичка соответствуют среднестатистическим показателям

‡ IR↑ – повышение индекса резистентности сосудов яичка

обнаружения ПВОБ с противоположной стороны в арифметической прогрессии $y=3,36x+17,62$ ($R^2=0,8$).

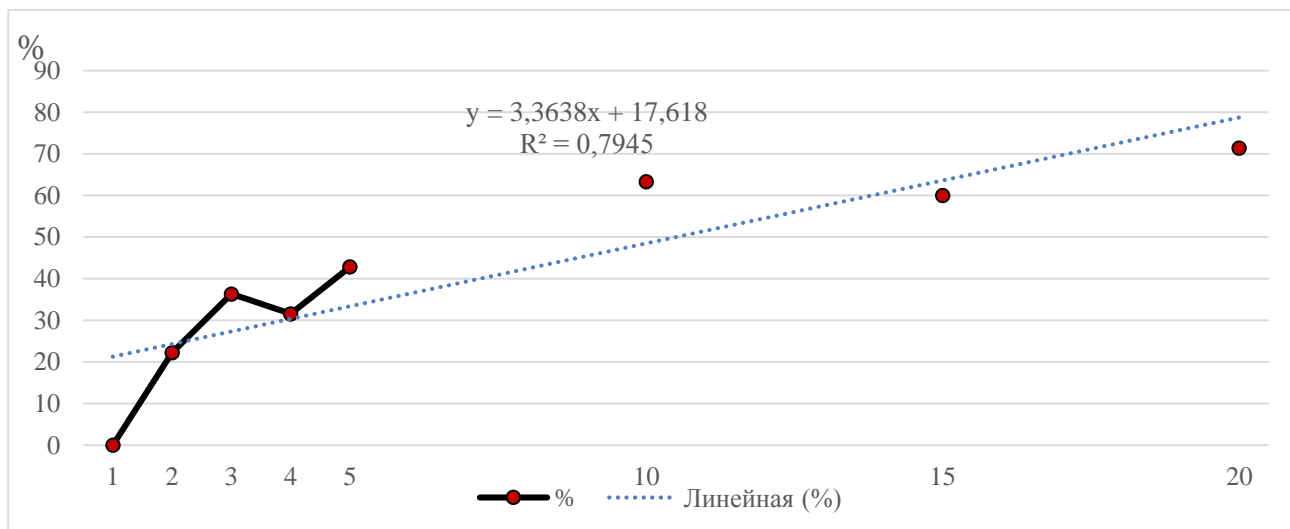


Рисунок 1 – Выявляемость двухсторонней патологии вагинального отростка брюшины в зависимости от размеров необлитерированного вагинального отростка брюшины

Лечение детей с синдромом непальпируемых яичек

В анализ результатов лечения мальчиков с СНЯ за период с 2009 г по 2016 г вошел 141 пациент: из них 99 оперированы классическими «открытыми» способами, а 42 пациента – с использованием лапароскопических технологий. С 2009 г по 2011 г в урологическом отделении ДРКБ МЗ РТ операции при СНЯ у мальчиков выполнялись по методике ЕЛД (19 пациентов), с 2011 г по 2016 г при операциях у пациентов с СНЯ использовалась одностроакрная методика (23 пациента). Показание для операции - отсутствие яичка в мошонке и невозможность определить его в паховом канале при физикальном обследовании и ультразвунографии. Обследование и лечение детей с СНЯ проводилось по предложенному нами алгоритму диагностики и лечения (рисунок 2).

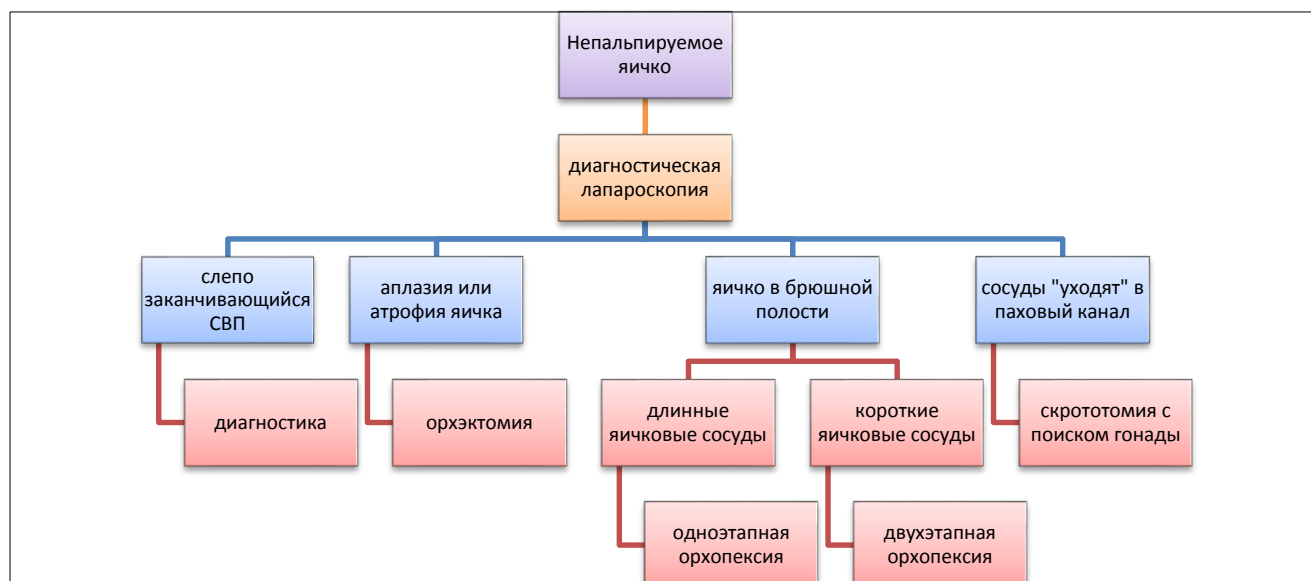

Рисунок 2 – Алгоритм диагностики и хирургического лечения при СНЯ.

Результаты лечения детей с синдромом непальпируемого яичка

Из 56 пациентов с СНЯ, которым была выполнена орхопексия «открытым» паховым доступом, у 17 мальчиков (30,35%) диагностированы осложнения: у троих (5,36%) – атрофия ранее низведенного яичка, у 14 мальчиков (25,00%) диагностирован рецидив крипторхизма, по поводу которого выполнена повторная орхопексия. В 4 случаях (7,14%) выполнено низведение яичка в мошонку по поводу двухстороннего крипторхизма с промежутком в 6-14 месяцев. При использовании лапароскопических способов ни одному пациенту повторная операция не потребовалась.

Продолжительность операций при СНЯ варьировала в зависимости от используемой методики и объема оперативного вмешательства. Средняя продолжительность диагностических процедур была минимальной как при применении ЕЛД, так и при использовании ОЛД (11,33±0,97 минут и 7,25±1,28 минут, соответственно), в отличие от классической «открытой» ревизии пахового канала и брюшной полости (20,00±2,36 минут) ($p<0,05$). Операции лапароскопической орхэктомии по методике ЕЛД имели большую среднюю продолжительность, нежели при использовании ОЛД (16,33±0,67 минут и 11,67±1,08 минут, соответственно) ($p<0,05$). Однако длительность обоих лапароскопических способов была меньше, чем при «открытых» операциях (28,49±0,88 минут) ($p<0,05$). Продолжительность одноэтапной орхопексии при «открытых» операциях была меньше (51,71±0,92 минут), чем при использовании лапароскопических технологий (67,43±4,97 минут и 88,83±4,27 минут, соответственно) ($p<0,05$).

Через 2 месяца после операции 120 родителям в группе сравнения и в исследуемой группе было проведено анкетирование, в котором оценивался косметический эффект операции (таблица 6).

Таблица 6 - Оценка косметического результата хирургического лечения детей с СНЯ родителями (N=120)

Косметический результат	«Открытые» (N=78)	ЕЛД (N=19)	ОЛД (N=23)
0	1	2	3
Хороший	57 (73,08%)	18 (94,74%)	22 (95,65%)
Удовлетворительный	21 (26,92%)	1 (5,26%)	1 (4,35%)
Неудовлетворительный	0 (0%)	0 (0%)	0 (0%)
Анализ связей		$\chi^2_{1-2} = 4,09; p<0,05$ $\chi^2_{1-3} = 5,13; p<0,05$ $\chi^2_{2-3} = 0,02; p>0,05$	

По результатам таблицы 6, следует отметить превосходство лапароскопических доступов над «открытыми» операциями.

С целью оценки состояния яичка в послеоперационном периоде 32 мальчикам было выполнено УЗИ и УЗДГ гонад (таблица 7 и 8).

Таблица 7 - Результаты УЗИ гонад через 2 месяца после операции (N=32)

	Группа пациентов	Состояние гонад			Анализ связей
		Атрофия	гипотрофия	нормотрофия	
0	1	2	3	4	5
1	Группа сравнения (N=17)	1 (5,89%)	14 (82,35%)	2 (11,76%)	$f_{i_{2-3}}=0,7143$ $p \geq 0,05$ $f_{i_{3-4}}=0,4669$ $p < 0,01$ $f_{i_{2-4}}=0,2500$ $p \geq 0,05$
2	Исследуемая группа (N=15)	0 (0%)	6 (40,00%)	9 (60,00%)	

Анализируя результаты таблицы 7, следует отметить, что спустя 2 месяца после операции в группе сравнения пациенты подвержены изменениям размеров яичка в сторону их уменьшения ($f_{i_{3-4}}=0,4600$; $p < 0,01$).

Таблица 8 - Результаты УЗДГ гонад через 2 месяца после операции (N=32)

	Группа пациентов	Состояние гонад			Анализ связей
		IR↓	IRN	IR↑	
0	1	2	3	4	5
1	Группа сравнения (N=17)	0 (0%)	8 (47,06%)	9 (52,94%)	$f_{i_{2-3}}=0,6190$ $p \geq 0,05$ $f_{i_{3-4}}=0,1870$ $p < 0,05$ $f_{i_{2-4}}=0,2500$ $p \geq 0,05$
2	Исследуемая группа (N=15)	0 (0%)	13 (86,67%)	2 (13,33%)	

По результатам таблицы 8, в группе сравнения можно достоверно утверждать об ухудшении кровотока в яичке, низведенного в мошонку. В исследуемой группе данный показатель меняется незначительно ($f_{i_{3-4}}=0,1838$; $p < 0,05$).

Таким образом, разработанная одностроакарная лапароскопическая орхэктомия и орхопексия при СНЯ по всем показателям (продолжительность госпитализации, длительности операции, косметическому эффекту) превосходит хирургические операции «открытым» способом и по методике ЕЛД.

Лечение детей с синдромом варикоцеле

За период с 2009 г по 2016 г в урологическом отделении ГАУЗ ДРКБ МЗ РТ было прооперировано 393 пациента с диагнозом: левостороннее варикоцеле. Из них 362 пациента были оперированы классическими «открытыми» способами, а 31 – с использованием лапароскопических технологий (лапароскопическая варикоцелэктомия по методике ЕЛД и метод двухтроакарной лапароскопической варикоцелэктомии). Показание к операции – левостороннее варикоцеле 3 степени с или без гипоплазии яичка.

Результаты лечения детей с синдромом варикоцеле

Наибольшая продолжительность операций ($38,57 \pm 2,40$ минут) была отмечена при выполнении операций по методике ЕЛД ($p < 0,05$). При этом продолжительность

«открытых» и двухтроакарных лапароскопических операций ($25,99 \pm 0,26$ минут и $23,71 \pm 3,08$ минут, соответственно) была статистически недостоверна ($p > 0,05$).

Для оценки послеоперационного болевого синдрома 375 пациентам исследуемой группы и группы сравнения было предложено сделать отметку от 1 до 10, соответствующую интенсивности испытываемых ими в данный момент болей, на визуально-аналоговой шкале (таблица 9).

Таблица 9 - Оценка послеоперационного болевого синдрома по визуально-аналоговой шкале боли ($n=375$)

№	Группа пациентов	Болевой синдром			Анализ связей
		1-3	4-7	7-10	
	1	2	3	4	5
1	Группа сравнения (N=344)	322 (93,60%)	21 (6,10%)	1 (0,29%)	$f_{12-3}=0,0362$ $p \geq 0,05$ $f_{13-4}=\mathbf{0,9167}$ $p < \mathbf{0,01}$
2	Исследуемая группа (N=31)	29 (93,55%)	2 (6,45%)	0 (0%)	$f_{2-4}=\mathbf{0,9176}$ $p < \mathbf{0,01}$

Из таблицы 9 можно сделать вывод, что пациенты как в группе сравнения, так и в исследуемой группе отмечают слабый болевой синдром в послеоперационном периоде ($p < 0,01$).

Через 2 месяца после операции 66 родителям в группе сравнения и в исследуемой группе было проведено анкетирование, в котором по трехбалльной шкале был оценен косметический эффект операции (таблица 10).

Таблица 10 – Оценка косметического результата хирургического лечения детей с синдромом варикоцеле родителями ($n=66$)

Косметический результат	«Открытые» операции (N=36)		ЕЛД (N=13)		Двухтроакарная методика (N=17)	
	Абс.	%	Абс.	%	Абс.	%
Хороший	34	94,45	12	92,30	17	100
Удовлетворительный	2	5,56	1	7,70	0	0
Неудовлетворительный	0	0	0	0	0	0

По результатам анкетирования, косметические результаты «открытых» операций и операций по методике ЕЛД уступают двухтроакарной варикоцелэктомии ($p < 0,01$).

Для обобщения результатов применения различных методов хирургического лечения синдрома варикоцеле проводилась комплексная балльная оценка согласно следующим критериям: косметический результат, болевой синдром, продолжительность операции, кровопотеря, длительность госпитализации, осложнения. Значение «1 балл» соответствовало хорошему результату в каждой критерии, «2 балла» - удовлетворительному результату, «3 балла» - неудовлетворительному результату.

Соответственно, меньшее количество баллов указывало на предпочтительный способ хирургического лечения (таблица 11).

Таблица 11 – Комплексная балльная оценка хирургического лечения синдрома варикоцеле

№		«Открытые»	ЕЛД	Двухтраакарная методика
1	Косметический результат	2	2	1
2	Болевой синдром	2	1	1
3	Продолжительность операции	2	3	1
4	Кровопотеря	1	1	1
5	Длительность госпитализации	1	1	1
6	Осложнения	1	1	1
	ИТОГО	9	9	6

По результатам комплексной оценки хирургического лечения синдрома варикоцеле «открытые» операции и операции по методике ЕЛД были сопоставимы между собой; двухтраакарная методика превосходила «открытые» операции и операции по методике ЕЛД в 1,5 раза. Из этого следует, что при хирургическом лечении пациентов с синдромом варикоцеле предпочтение следует отдавать двухтраакарной методике.

Хирургическое лечение детей с нарушениями формирования пола

С 2009 года в урологическом отделении ДРКБ МЗ РТ внедрена лапароскопическая диагностика и лечение при НФП у детей. У всех 8 пациентов выполнена гонадэктомия по методике ЕЛД.

Интраоперационная кровопотеря во всех случаях – менее 5 мл. Продолжительность операций была 16-28 минут. Средняя продолжительность операции – 22 минуты. Послеоперационных осложнений не было. Пациенты начинали ходить на вторые сутки после операции. Продолжительность госпитализации составила 3,38±0,74 койко-дня. По результатам проведенного анкетирования косметический результат нами, пациентом и родителями отмечен как хороший во всех случаях.

Все удаленные гонады подвергались патогистологическому исследованию. По результатам которого, у двух детей с нарушением формирования пола (25,00%) определялась опухолевая трансформация клеток. Оба ребенка были в периоде постпубертата (17 лет 1 месяц и 17 лет 7 месяцев), и у них был диагностирован синдром нечувствительности к андрогенам.

ЗАКЛЮЧЕНИЕ

Частота бесплодных браков в России в настоящее время достигает 15%, половина которых связана со здоровьем мужчин. Так, в настоящее время большинство мужских проблем родом из детства. Такие заболевания репродуктивной системы у мальчиков, как, крипторхизм, варикоцеле, ПНВОБ, требуют своевременной диагностики и хирургического лечения. Так, например, крипторхизм – одно из наиболее распространенных заболеваний мальчиков, которое напрямую влияет на фертильность будущего мужчины, в 5-10% случаев является причиной развития бесплодия у мужчин (Пименова Е.С., 2010). На долю врожденных паховых грыж приходится до 92-95% всех видов грыж в детском возрасте. Варикоцеле наиболее распространен среди мальчиков подросткового возраста (Waalkes R. et al., 2012). Поэтому своевременная диагностика и хирургическое лечение является основным компонентом в укреплении репродуктивного здоровья мальчиков.

К основным достоинствам лапароскопических операций можно отнести раннюю реабилитацию пациентов после операции, хороший косметический результат, а также возможность определения во время операции сопутствующей патологии (паховые грыжи, гидроцеле) с одномоментным ее устранением, осуществление контроля за действиями хирурга в отношении элементов семенного канатика, что позволяет минимизировать их травматизацию. Правда, для каждой нозологии рекомендуется определенная методика. В целом можно заключить, что эволюция хирургического лечения детей с заболеваниями репродуктивной системы продолжается. При этом прослеживается тенденция к постепенному упрощению технологии вмешательств.

ВЫВОДЫ

1. Улучшены результаты лечения с использованием единого эндовидеохирургического доступа у детей с заболеваниями органов репродуктивной системы в виде снижения количества рецидивов и осложнений заболеваний с 3,07-30,36% до 0-3,22% ($p<0,01$), снижения послеоперационного болевого синдрома ($p<0,01$), сокращения сроков пребывания пациента в стационаре на 2,63 койко-дня ($p<0,05$).

2. Усовершенствованный способ одностроакарной лапароскопически ассистированной игниопунктурной перевязки вагинального отростка брюшины позволяет снизить на 30,01% вероятность ишемии гонады ($\bar{f}_i=0,3541$; $p\leq 0,05$) в сравнении с классическими «открытыми» операциями при гидроцеле и паховых грыжах у мальчиков.

3. Анатомо-функциональная закономерность наличия патологии вагинального отростка брюшины (при гидроцеле и паховых грыжах) у мальчиков

проявляется в прямой зависимости между диаметром внутреннего отверстия пахового канала и вероятностью обнаружения необлитерированного вагинального отростка брюшины с противоположной стороны ($R^2=0,7945$; $y=3,3638x+17,618$). При выявлении необлитерированного вагинального отростка брюшины при кистах семенного канатика требуется перевязка предложенным способом с последующей пункцией кистозной жидкости.

4. Разработанный и внедренный алгоритм диагностики и хирургической коррекции мальчиков с синдромом непальпируемого яичка по методикам единого эндовидеохирургического доступа позволяет снизить количество осложнений и рецидивов заболевания с 30,36% до 0% ($\chi^2=8,90$; $p<0,01$), улучшить гемодинамические характеристики в оперированной гонаде ($\chi^2=5,54$; $p<0,05$) в сравнении с «открытыми» операциями.

5. По результатам комплексной оценки различных способов хирургического лечения мальчиков с синдромом варикоцеле определено, что «открытые» операции и операции по методике единого лапароскопического доступа сопоставимы между собой, а двухтракарная лапароскопическая варикоцелэктомия превосходит «открытые» операции и операции по методике единого лапароскопического доступа в 1,5 раза.

6. Разработанный и внедренный в клиническую практику способ гонадэктомии по методике единого лапароскопического доступа у детей при нарушениях формирования пола целесообразно выполнять до окончания периода пубертата (до 15 лет) в связи с вероятностью озлокачествления гонад.

ПРАКТИЧЕСКИЕ РЕКОМЕНДАЦИИ

1. При хирургическом лечении мальчиков с врожденными паховыми грыжами и гидроцеле необходимо проводить поиск вагинального отростка брюшины с последующей его перевязкой.

2. Для достижения лучших результатов лечения мальчиков с паховыми грыжами и гидроцеле рекомендуется использование методики одностракарной лапароскопически ассистированной экстраперитонеальной игниопунктурной перевязки вагинального отростка брюшины.

3. При синдроме непальпируемого яичка для определения тактики хирургического лечения необходимо проведение диагностической лапароскопии при необходимости с одномоментным переходом на лечебные манипуляции.

4. При выборе лапароскопического лечения синдрома варикоцеле предпочтение необходимо отдать двухтракарному способу, который обладает хорошим косметическим результатом и коротким реабилитационным периодом.

5. При хирургическом лечении детей с нарушением формирования пола целесообразно использование гонадэктомии по методике единого лапароскопического доступа в возрасте до 15 лет по причине вероятности малигнизации гонады.

СПИСОК РАБОТ, ОПУБЛИКОВАННЫХ ПО ТЕМЕ ДИССЕРТАЦИИ

1. Единый лапароскопический доступ в диагностике и лечении мальчиков с синдромом непальпируемого яичка / Н.Р. Акрамов, Р.Я. Яфясов, М.С. Пospelов, Р.С. Байбииков, М.Н. Насыбуллин, А.И. Бахтиярова // Материалы II съезда урологов-андрологов. – М., 2011. – С. 100-101.

2. Однопортовая ретроперитонеоскопия в детской урологии / Н.Р. Акрамов, Ш.К. Тахаутдинов, Р.С. Байбииков, А.К. Закиров, А.И. Бахтиярова // Материалы II съезда урологов-андрологов. – М., 2011. – С. 11.

3. **Первый опыт использования ручных роботизированных лапароскопических инструментов через единый эндовидеохирургический доступ у детей / Н.Р. Акрамов, М.С. Пospelов, Е.Ф. Матвеева, А.И. Галлямова // Эндоскопическая хирургия. – 2013. – № 2 (19). – С. 51-53.**

4. Единый эндовидеохирургический доступ у детей с заболеваниями мочеполовой системы / Н.Р. Акрамов, Ш.К. Тахаутдинов, Р.С. Байбииков, А.К. Закиров, М.С. Пospelов, А.И. Галлямова // Материалы III съезда детских урологов-андрологов. – Московский, 2013. – С. 17-18.

5. Акрамов, Н.Р. Осложнения открытой герниопластики при паховых грыжах у детей / Н.Р. Акрамов, Т.И.-о. Омаров, А.И. Галлямова // Материалы III съезда детских урологов-андрологов. – Московский, 2013. – С. 168-169.

6. **Репродуктивный статус мужчин после классической герниопластики, выполненной в детском возрасте при паховой грыже / Н.Р. Акрамов, Т.И.-о. Омаров, Л.Р. Гимадеева, А.И. Галлямова // Казанский медицинский журнал. – 2014. - № 1. – С. 7-11.**

7. Галлямова, А.И. Использование единого эндовидеохирургического доступа при лечении и диагностике заболеваний репродуктивной системы у детей / А.И. Галлямова // Материалы 88-ой Всероссийской научно-практической конференции студентов и молодых ученых. – Казань, 2014. – С. 167.

8. Омаров, Т.И. Репродуктивный статус мужчин после классической герниопластики при паховой грыже, выполненной в детском возрасте / Т.И. Омаров, А.И. Галлямова // Материалы 88-ой Всероссийской научно-практической конференции студентов и молодых ученых. – Казань, 2014. – С. 100.

9. **Эволюция технологии лапароскопической герниоррафии при врожденных паховых грыжах у детей / Н.Р. Акрамов, Т.И. Омаров, А.И.**

Галлямова, А.А. Матар // Репродуктивное здоровье детей и подростков. – 2014. - № 2. – С. 81-93.

10. Акрамов, Н.Р. Наш опыт эндовидеохирургического лечения гидроцеле у мальчиков / Н.Р. Акрамов, А.И. Галлямова // Тезисы докладов XVIII съезда Российского Общества Эндоскопических Хирургов. – Москва, 2015. Режим доступа: http://12.surgeons.su/tezis_18.php?action=viewform&id=486.

11. Акрамов, Н.Р. Применение одностроакарного эндовидеохирургического доступа в диагностике и лечении мальчиков с необлитерированным вагинальным отростком брюшины / Н.Р. Акрамов, А.И. Галлямова, А.Ф. Галлямов // Материалы IV четвертого съезда детских урологов-андрологов. – М., 2015. – С. 66-67.

12. Акрамов, Н.Р. Хирургическое лечение детей с нарушением формирования пола у 46–XY с использованием единого эндовидеохирургического доступа / Н.Р. Акрамов, А.К. Закиров, А.И. Галлямова // Материалы IV школы по детской урологии-андрологии. – М., 2015. – С. 27.

13. Акрамов, Н.Р. Возможности одностроакарного лапароскопического доступа при синдроме непальпируемых яичек у мальчиков / Н.Р. Акрамов, А.И. Галлямова // Материалы IV школы по детской урологии-андрологии. – М., 2015. – С. 28.

14. Галлямова, А.И. Лечение гидроцеле методом эндовидеохирургии единого доступа / А.И. Галлямова // Материалы 89-ой Всероссийской научно-практической конференции студентов и молодых ученых. – Казань, 2015. – С. 156.

15. Закиров, А.К. Использование единого эндовидеохирургического доступа у детей с синдромом нечувствительности к андрогенам / А.К. Закиров, А.И. Галлямова // Материалы 89-ой Всероссийской научно-практической конференции студентов и молодых ученых. – Казань, 2015. – С. 157.

16. Акрамов, Н.Р. Лапароскопия в диагностике и лечении крипторхизма у детей / Н.Р. Акрамов, А.И. Галлямова // Сборник материалов XII Российской конференции «Педиатрия и детская хирургия в Приволжском федеральном округе». – Казань, 2015. – С. 9.

17. Акрамов, Н.Р. Одностроакарный эндовидеохирургический доступ в лечении заболеваний репродуктивной системы у мальчиков / Н.Р. Акрамов, А.И. Галлямова // Сборник тезисов V школы по детской урологии-андрологии. – М., 2016. – С. 78-79.

18. Галлямова, А.И. Тактика хирургического лечения при крипторхизме с использованием единого эндовидеохирургического доступа у мальчиков / А.И. Галлямова // Материалы 90-ой Всероссийская научно-практическая конференция студентов и молодых ученых. – Казань, 2016. – С. 112.

19. Галлямова, А.И. Лечение варикоцеле методом единого лапароскопического доступа у мальчиков / А.И. Галлямова, А.Ф. Галлямов // Материалы 90-ой

Всероссийской научно-практической конференции студентов и молодых ученых. – Казань, 2016. – С. 113.

20. Акрамов, Н.Р. Состояние хирургического лечения патологии вагинального отростка брюшины у мальчиков, как «зеркало» детской репродуктологии / Н.Р. Акрамов, А.И. Галлямова // Практическая медицина. – 2016. - № 5 (97). – С. 111-115.

21. Акрамов, Н.Р. Синдром 46-xx-male – случай диагностики и хирургического лечения с использованием одностроакарного лапароскопического доступа / Н.Р. Акрамов, М.Р. Шайдуллина, А.И. Галлямова // Практическая медицина. – 2016. - № 7 (99). – С. 15-20.

22. Акрамов, Н.Р. Эндовидеохирургические методики в диагностике и лечении заболеваний репродуктивной системы у мальчиков / Н.Р. Акрамов, А.И. Галлямова // Сборник материалов XIII Российской конференции «Педиатрия и детская хирургия в Приволжском федеральном округе». – Казань, 2016. – С. 7.

Методическое пособие

23. Крипторхизм (диагностика и лечение) / сост.: Н.Р. Акрамов, М.С. Поспелов, Н.В. Вахламова, А.Ф. Галлямов, А.И. Галлямова, А.А. Матар. – Казань: ООО «Печатный двор», 2012. – 69 с.

СПИСОК УСЛОВНЫХ СОКРАЩЕНИЙ И ОБОЗНАЧЕНИЙ

ГАУЗ ДРКБ МЗ РТ – государственное автономное учреждение здравоохранения «Детская республиканская клиническая больница Минздрава Республики Татарстан»

ФГБОУ ВО КГМУ – федеральное государственное бюджетное образовательное учреждение высшего образования Казанский государственный медицинский университет

ЕЛД – единый лапароскопический доступ

ЛЯВ – левая яичковая вена

НФП – нарушение формирования пола

ОЛД – одностроакарный лапароскопический доступ

ОЛАЭИПВОБ – одностроакарная лапароскопически ассистированная экстраперетонеальная игниопунктурная перевязка вагинального отростка брюшины

ПНВОБ – патология необлитерированного вагинального отростка брюшины

СНЯ – синдром непальпируемого яичка

УЗИ – ультразвуковое исследование

УЗДГ – ультразвуковая доплерография

Галлямова Айгуль Ильдусовна

**Единый эндовидеохирургический доступ
в диагностике и лечении заболеваний
репродуктивной системы у детей**

14.01.19 – детская хирургия

АВТОРЕФЕРАТ

диссертации на соискание ученой степени
кандидата медицинских наук

Подписано в печать 30.03.17 г.

Формат 60x84 1/16.

Бумага офсетная, тираж 100 экз. Заказ Ш-94.

Отпечатано в



420111, г. Казань, ул. Муштари, 11. Тел.: 259-56-48

E-mail: meddoc2005@mail.ru